VI Jornada de Doppler en Xàtiva
6 de marzo de 2015

TROMBOSIS VENOSA:
ECOGRAFíA DOPPLER EN EL DIAGNÓSTICO Y CONTROL.

Teresa Diago Monferrer
Servicio Radiodiagnóstico
Hospital Lluís Alcanyís. Xàtiva

Introducción.

La enfermedad tromoboembólica venosa es un conjunto de alteraciones que abarcan la trombosis venosa profunda (TVP), el embolismo pulmonar y el síndrome postrombótico.
Se trata de una enfermedad muy importante por su magnitud epidemiológica por su gravedad y sus costes económicos Además se prevee que va ir aumentando su incidencia por la creciente exposición a factores de riesgo (más pacientes expuestos a cirugía) y aumento de esperanza de vida de la población.

Presenta una peculiaridad importante: puede ser diagnosticada y tratada por especialistas diversos, lo que provoca una gran dispersión a la hora de manejar a los pacientes con esta enfermedad.

Las medidas profilácticas en el tratamiento de la enfermedad tromboembólica han demostrado su eficacia. Durante las últimas décadas se han producido interesantes cambios en la forma de proceder en el diagnóstico y en el tratamiento. Los algoritmos diagnósticos se han visto modificados por la **generalización de la ecografía en el diagnóstico de las TVP**, o la sustitución de la gammagrafía pulmonar por el **Angio-TC de tórax**. También en lo referente al tratamiento, con la aparición de nuevos anticoagulantes orales y una mayor individualización en las pautas con tratamientos más largos con HBPM, como en los casos del subgrupo de pacientes con cáncer, vemos que, en un futuro próximo se va a transformar la manera de tratar la ETV. La generación de todas estas nuevas evidencias es tan prolija y rápida que exige ordenar la práctica clínica mediante el uso de guías clínicas que eviten una excesiva variabilidad. Por lo tanto tiene sentido establecer protocolos de diagnóstico y tratamiento que deben ir encaminados a crear pautas de diagnóstico, tratamiento y profilaxis que mejore el pronóstico y la

supervivencia de estos pacientes. Y los radiólogos debemos ser parte implicada en estos procesos, porque que tenemos bastante que aportar.

Incidencia y epidemiología.

La enfermedad tromboembólica venosa (ETV) debe entenderse como una única enfermedad con al menos dos expresiones clínicas distintas en el tema que nos ocupa: la trombosis venosa profunda (TVP) y la embolia pulmonar (EP). La ETV ocasiona unas 300.000 hospitalizaciones al año, con una incidencia del 0,5 al 2,5% entre los pacientes ingresados por patología médica y del 0,1 al 0,6% de los ingresados por causa quirúrgica. La prevalencia entre los pacientes ingresados es aproximadamente del 1%. Según el estudio FUENTE los datos en España sobre la incidencia ETV (2006) serían 1,6 y 1,8 casos por 1.000 habitantes, aunque existen otras estimaciones que llegan a fijar la incidencia en 3/ 1000 habitantes.

Clínica.

La trombosis venosa es la ocupación de la luz de las venas por un trombo. Si éste es grande y se asienta en las venas profundas de las piernas (trombosis venosa profunda) se pueden desprender fragmentos pequeños y obstruir el flujo sanguíneo en los pulmones cuando ascienden, dando lugar a la embolia pulmonar. Además, con el tiempo, la vena trombosada se dilata y la sangre se estanca. La pierna aumenta de tamaño y la piel puede llegar a ulcerarse. La piel de la pierna adquiere un color azulado con tendencia a hincharse conocido como síndrome postrombótico.

Trombosis venosa profunda: Diagnóstico.

Clínica

Los principales síntomas y signos son inespecíficos: Dolor, edema blando y con fóvea al principio del proceso, calor local, cambios en el color de la piel: cianosis o eritema, circulación colateral: dilatación de venas superficiales, cordón venoso palpable, signo de Homans +: presencia de dolor en la parte alta de la pantorrilla al realizar la dorsiflexión del tobillo con la rodilla flexionada

en un ángulo de 30º. Por otra parte la mayoría de las TVP distales suelen ser asintomáticas.
Estas manifestaciones clínicas tan inespecíficas que también las podemos encontrar en otras procesos patológicos, con los que se debe realizar el **diagnóstico diferencial**, tales como: celulitis, tromboflebitis superficial, rotura de quiste de Baker, hematoma muscular, esguince, edema de éstasis, síndrome postrombótico, artritis y linfedema.

Dispondremos de tres herramientas fundamentales para el correcto diagnóstico de la TVP.

1. Escalas clínicas de probabilidad.

Las manifestaciones clínicas, por su baja sensibilidad y especificidad, son de escasa utilidad en el diagnóstico.

En diversos estudios realizados, la evaluación de la enfermedad tromboembólica mediante la aplicación de modelos clínicos, test de probabilidad, se ha demostrado mucho más efectivo y rentable en el manejo diagnóstico de esto pacientes. Este modelo validado, permite desarrollar una estrategia diagnóstica y terapéutica, segura, fiable y reproducuble al combinar pruebas complementarias no invasivas**.**

Hoy se utilizan sobre todo **escalas de probabilidad clínica** en las que se combinan síntomas, signos y factores de riesgo, que son fácilmente reproducibles y estandarizadas, la que más se sutiliza es la **escala de Wells.** Otra escala también utilizada es la **Escala de Ginebra.**

Escala de probabilidad clínica de Wells

Modelo clínico para determinar la probabilidad de TVP	
Parámetro Clínico	**Puntuación**
Cáncer activo	1
Parálisis o inmovilización reciente de un miembro inferior	1
Encamamiento reciente de más de tres días o cirugía mayor en el último mes	1
Dolor en trayecto venoso profundo	1
Tumefacción de toda la extremidad inferior	1
Aumento del perímetro de la extremidad afecta > 3 cm. respecto a la asintomática (medido 10 cm. bajo la	1

tuberosidad tibial).	
Edema con fóvea (mayor en la extremidad sintomática)	1
Presencia de circulación venosa colateral superficial (no varices preexistentes)	1
Diagnóstico alternativo tan probable o más que la TVP	-2

Los pacientes con probabilidad de tener TVP se clasificaran de la siguiguiente forma:

- 3 ó más puntos: **Probabilidad alta** (75% tendrán TVP)
- 1-2 puntos: **Probabilidad moderada** (17% tendrán TVP)
- 0 puntos: **Probabilidad baja** (3% tendrán TVP)

Este modelo no se puede utilizar en: embarazadas, pacientes anticoagulados, pacientes con TVP previa, con síntomas de mas de 60 días de duración, ante sospecha embolismo pulmonar y pacientes con 1 pierna amputada.

2. Valor del dímero-D.

El Dímero D es un producto de la degradación de la fibrina que se activa en muchas enfermedades. Es una técnica muy sensible pero nada específica. Su utilidad clínica radica en que tiene un valor predictivo negativo muy alto lo que significa que cuando es negativo nos permite excluir la enfermedad.

> El dímero D es un marcador sensible, pero no específico de TVP y su valor real reside en un resultado negativo que sugiere baja probabilidad de TVP (alto valor predictivo negativo >90%), por lo que se considera una prueba idónea para descartar TVP, pero en ningún caso para confirmar el diagnóstico. La incorporación del dímero D al algoritmo diagnóstico simplifica el tratamiento de los pacientes con sospecha de TVP.

En la actualidad existen múltiples algoritmos diagnósticos.
Diferentes sociedades proponen algoritmos (SEMI, SEPAR, ESC…) En España está la RIETE (registro de la enfermedad tromboembólica) que dispone de datos sobre este tipo de pacientes. Basado en estos datos uno de los protocolos diagnósticos de ETE actualizado en 2009 de la SEMI que se muestra a continuación:

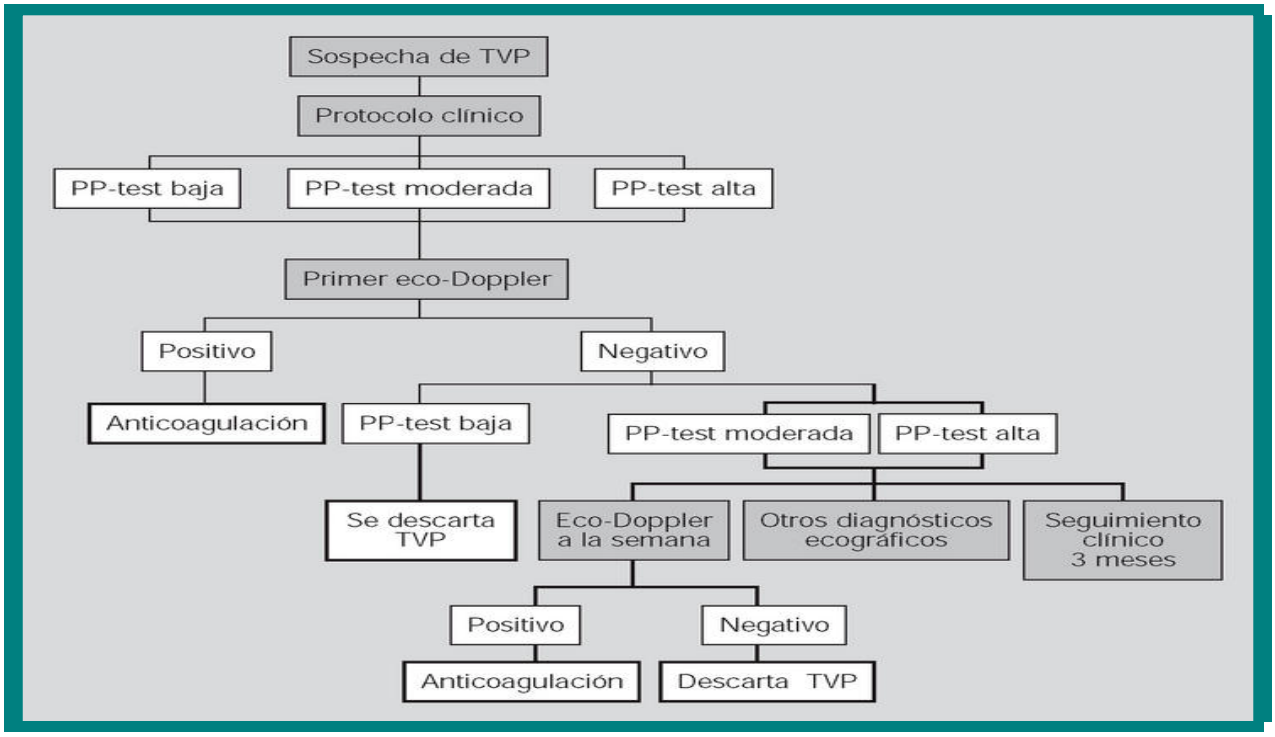

Existen algunas controversias con respecto al cumplimiento de este algoritmo al repetir la ecografía doppler, ya que una segunda ecografía doppler realizada en una semana no detectó TVP, tan solo presentaron trombosis venosa un 3,5% de pacientes. Por lo tanto una ecografía Doppler venosa (EDV) negativa permitiría excluir una TVP.

De este protocolo destacar dos aspectos:

1**. Una ecografía Doppler venosa positiva (EDV) confirma la sospecha de TVP y permite iniciar el tratamiento anticoagulante**.

2. **Ante un paciente con baja probabilidad clínica y dímero D negativo no sería necesario realizar una ecografía Doppler venosa (EDV).**

Sobre el protocolo de diagnóstico también propuesto por la SEMI (sobre datos de RIETE, Registro Informatizado de la Enfermedad Tomboembólica Venosa) en el Embolismo Pulmonar (EP) hay tres conclusiones interesantes sobre la ecografía Doppler para los radiólogos.

1. Una EDV negativa para TV no excluye el diagnóstico de ETV/ EP.
2. **Una EDV positiva para TVP es suficiente para iniciar un tratamiento anticoagulante.**
3. La EDV es la prueba de elección en pacientes embarazadas y con IRC.

Si realmente una EDV positiva es suficiente para iniciar al tratamiento anticoagulante ¿Cuantos AngioTC innecesarios se realizan en la urgencia? ¿Cuantos AngioTC pondrían ser evitados sólo realizando una EDV con las consiguientes ventajas para el paciente (disminución del riesgo IRA inducida por contraste iodado y disminución de la radiación recibida) por no hablar de la disminución del coste? Son preguntas a plantearse..

Ecografía Doppler en el diagnóstico de TVP

Para el diagnóstico ecográfico de TVP nos basaremos en ciertas propiedades de las venas:

1. Elasticidad. Ante una compresión perpendicular a la vena se produce una compresión total de la luz de la vena si esta es permeable.
2. Análisis del flujo: Debe ser espontáneo, fásico, unidireccional, cesa con la maniobra de valsalva y aumenta tras una compresión distal.

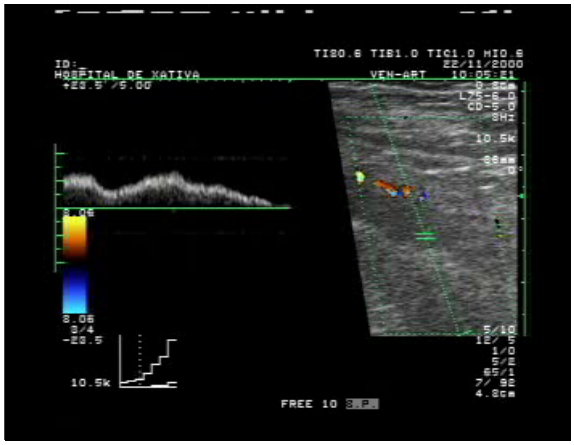

Características del flujo venoso normal.

Exploración venosa de MMII

La mayoría de las trombosis venosas se producen en los MMII que representan hasta el **80% de las trombosis** y *entre* *20–30%* aparecen aisladamente en las venas de la *pantorrilla*. Las trombosis en el resto del organismo supone un pequeño porcentaje, las del cuello y MMSS aparecen en el 12% de los casos y sobre todo en relación con la presencia de catéteres venosos.

Ante estos datos se deben explorara los MMI que serían el lugar en donde más frecuentemente se producen las trombosis venosas incluyendo por supuesto el estudio de la pantorrilla.

Metodología de estudio de MMII

Estudio de los troncos proximales

Los troncos proximales se explorarán con el paciente tumbado en decúbito supino con el tronco ligeramente elevado, 45 º sobre la horizontal para poder distender las venas. Realizaremos compresiones venosas en el plano transversal siguiendo el recorrido de las venas. Podemos encontrar una peor visualización de la vena femoral superficial en el canal del Hunter por la presencia de la musculatura que hace más difícil la correcta compresión y sobre todo por la situación más profunda que adquiere esta vena femoral superficial. Conseguiremos una mejor visualización girando levemente la cadera en rotación externa y comprimiendo con la mano para poder acercar la vena al transductor y comprimirla. Si aún así no conseguimos una visualización buena, al sentar al paciente podemos acceder a la vena femoral superficial distal y la transición fémoro-poplítea desde atrás, por el hueco poplíteo, donde hay menos musculatura y podremos visualizarla y comprimir mejor.

Estudio de los troncos distales: la pantorrilla

Los troncos dístales se exploraran de forma diferente. En este caso el paciente **se sienta en la camilla de exploración con las piernas colgando**, con la finalidad de que por la acción de la gravedad se consiga una distensión mayor de las venas de la pantorrilla y se puedan visualizar mejor. También ayuda a la exploración el conseguir una camilla de mayor altura para que las piernas del paciente queden colgando y el explorador adquiera una posición más cómoda para realizar la exploración sin forzar excesivamente la espalda, como se ve en las imágenes.

Realizaremos compresiones seriadas sobre el plano transversal de las venas comprobando que su compresión es completa. Se debe explorar por la parte posterior desde el hueco poplíteo hasta la zona maleolar, de tal forma que desde la cara externa visualizaremos las venas peroneas y por la cara interna las venas tibiales posteriores.

Para visualizar mejor las venas tibiales posteriores podemos localizarlas en el maléolo tibial donde son fácilmente visibles e identificables y desde la zona inferior ascender comprimiéndolas hacia su trayecto proximal.

La venas peroneas las podemos localizar en su nivel inferior hacia el maléolo perneo. Primero localizaremos la sombra del peroné y en el fondo se ven las venas perones, Para comprimirlas giraremos el transductor hacia la cara externa para que se puedan comprimir perfectamente sobre el plano duro que nos proporciona la estructura del hueso peroné.

Se explora por cara interna y externa VTP en superficie y V peroneas en profundidad

Signos ecográficos de TVP aguda. (TVPA)

La falta de compresibilidad de un de un determinado segmento venoso es el criterio fundamental para el diagnóstico, si bien la ayuda del doppler color permite en algunos casos una identificación mas precisa del segmento venoso trombosado.

Nos encontraremos con:

1. **Falta de la compresión venosa normal.**
2. **La vena aparece aumentada de tamaño y con disminución de la ecogenicidad**.

3. **Visualización del trombo en el interior de la luz, que puede presentarse en forma de trombo flotante.**
4. **Alteraciones en el flujo. No debemos encontrar flujo en el estudio con doppler color**.

Los dos primeros signos son los que van a tener un mayor valor diagnóstico.

- Si encontramos trombosis subaguda se puede visualizar canales de flujo en el interior del trombo con señal de revascularización o neovascularización formada para reabsorber el trombo.

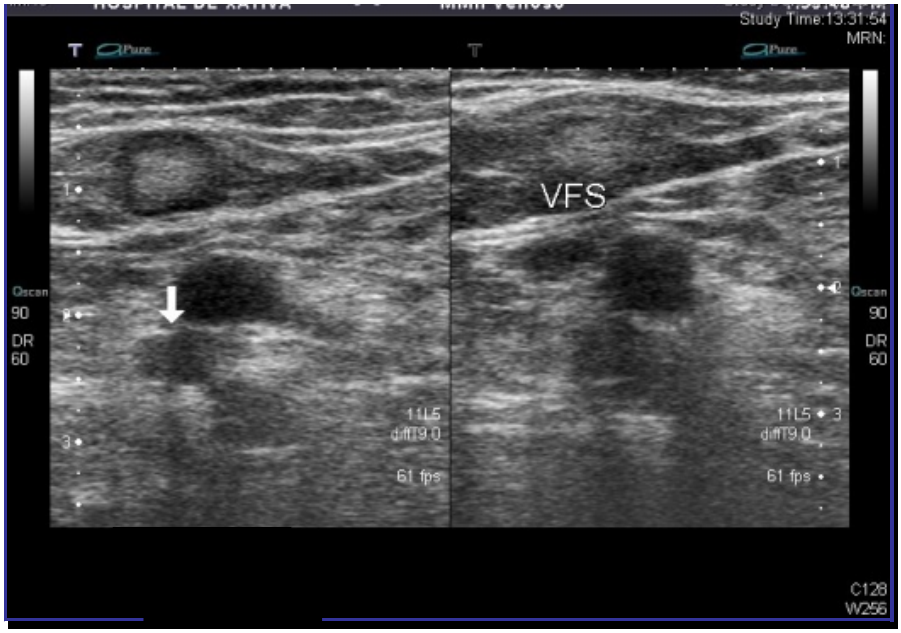

Signos de TVPA: Hay una falta de la compresión venosa normal que indica trombosis aguda.

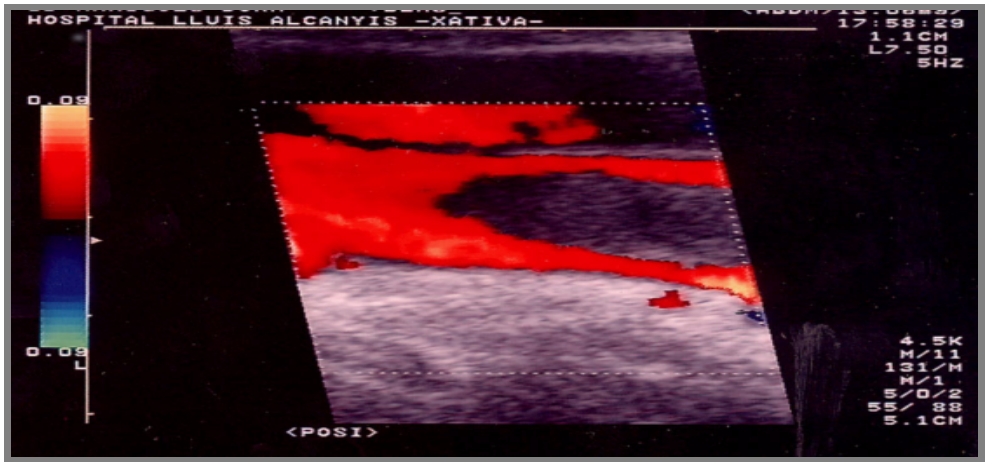

Signo TVPA: Representa el trombo dentro del la luz no adherido a la pared

.

Signos ecográficos de TVP crónica. (TVPC)

1. Reducción del tamaño de la luz venosa.
2. Irregularidades en la pared de la vena, se encuentra engrosada.
3. Se objetiva el trombo adherido a la pared del vaso.
4. Flujo presente o ausente y presencia de colaterales venosas.
5. Existencia de incompetencia vascular lo que originará un síndrome postrombótico.

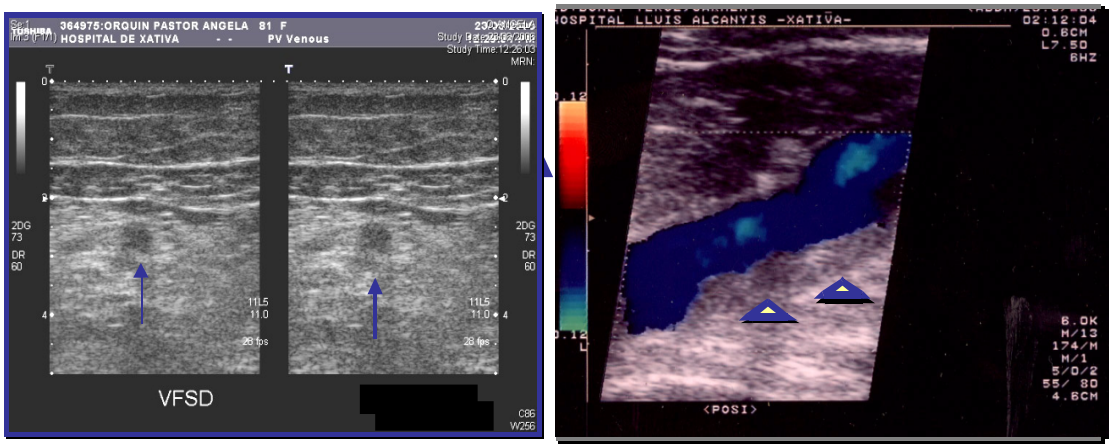

Signo TVPC: La luz venosa está reducida. El trombo se representa adherido a la pared.

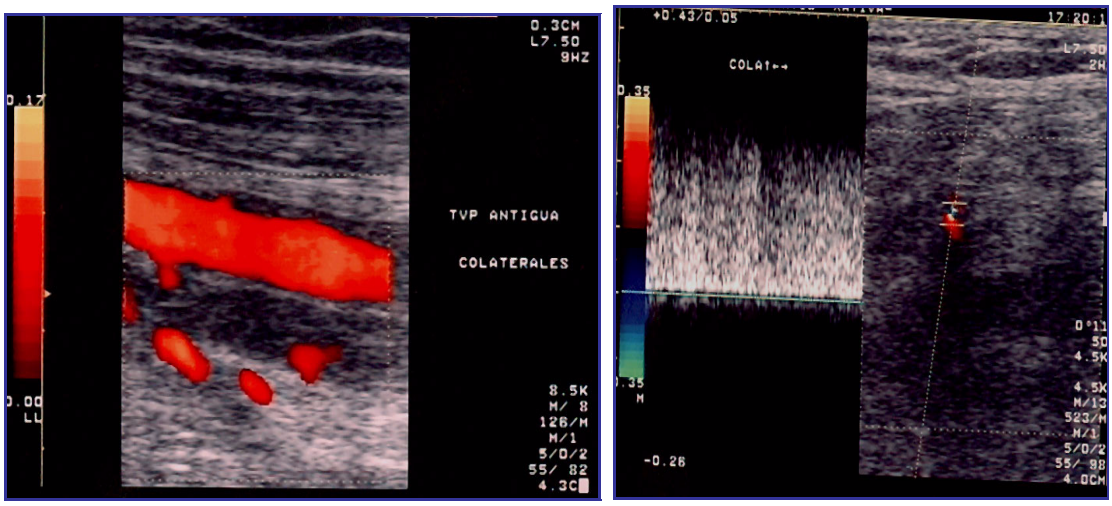

Signos TVPC: Aparecen colaterales.

Control de trombosis

Se establece la ecografía-Doppler como estudio de seguimiento en la TVP.
El estudio ecográfico de control tendrá **como finalidad** establecer el **riesgo de retrombosis** estimando el grado **TROMBOSIS VENOSA RESIDUAL (TVR)** para decidir el tiempo óptimo y continuidad del tratamiento anticoagulante.
Para ello valoraremos los siguientes parámetros ecográficos:

1. El **porcentaje de trombo residual (TVR) que debe ocupar menos del 40%** de la luz de la vena para considerar que no hay una retrombosis. Este signo va a ser el más fácilmente reproducible.
2. Extensión del trombo no debe ser mayor a 9 cm de longitud.
3. Aumento de diámetro del trombo residual no debe haber aumentado más de 4 mm con respecto al control previo de diagnóstico sonográfico.

TVR:Trombo mural que ocupa casi 75% de al luz tras tratamiento anticoagulante.

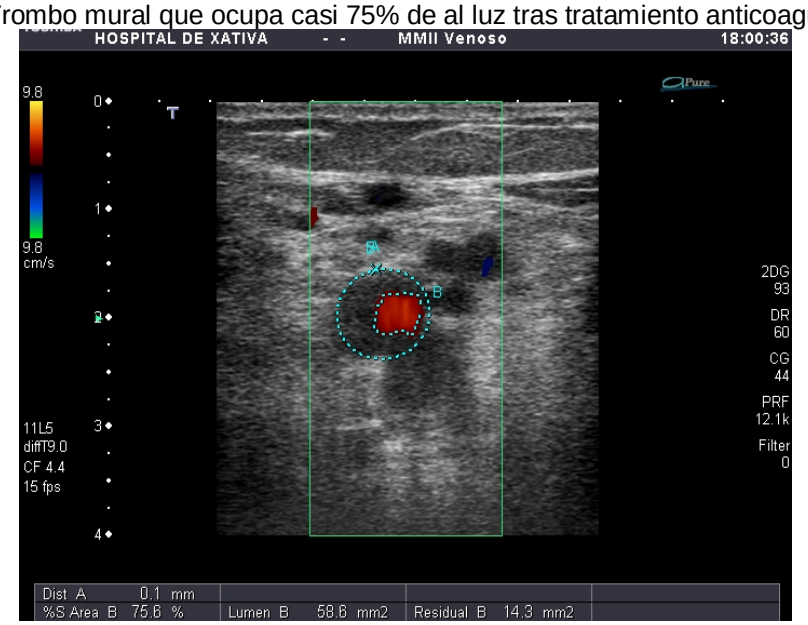

En nuestro Hospital para evitar la práctica de controles innecesarios realizamos el siguiente protocolo que tiene como objetivo determinar aquellos pacientes con bajo riesgo de retrombosis (RTV) y que se puedan beneficiar de cortos periodos con tratamiento anticoagulante.

PROTOCOLO DE <u>SEGUIMIENTO</u> DE TROMBOSIS VENOSA PROFUNDA. CONTROL ECOGRÁFICO.

Este protocolo no se aplicaría a los pacientes al los que deberían seguir con tratamiento anticoagulante de forma permanente (pacientes oncológicos, cardiópatas…)

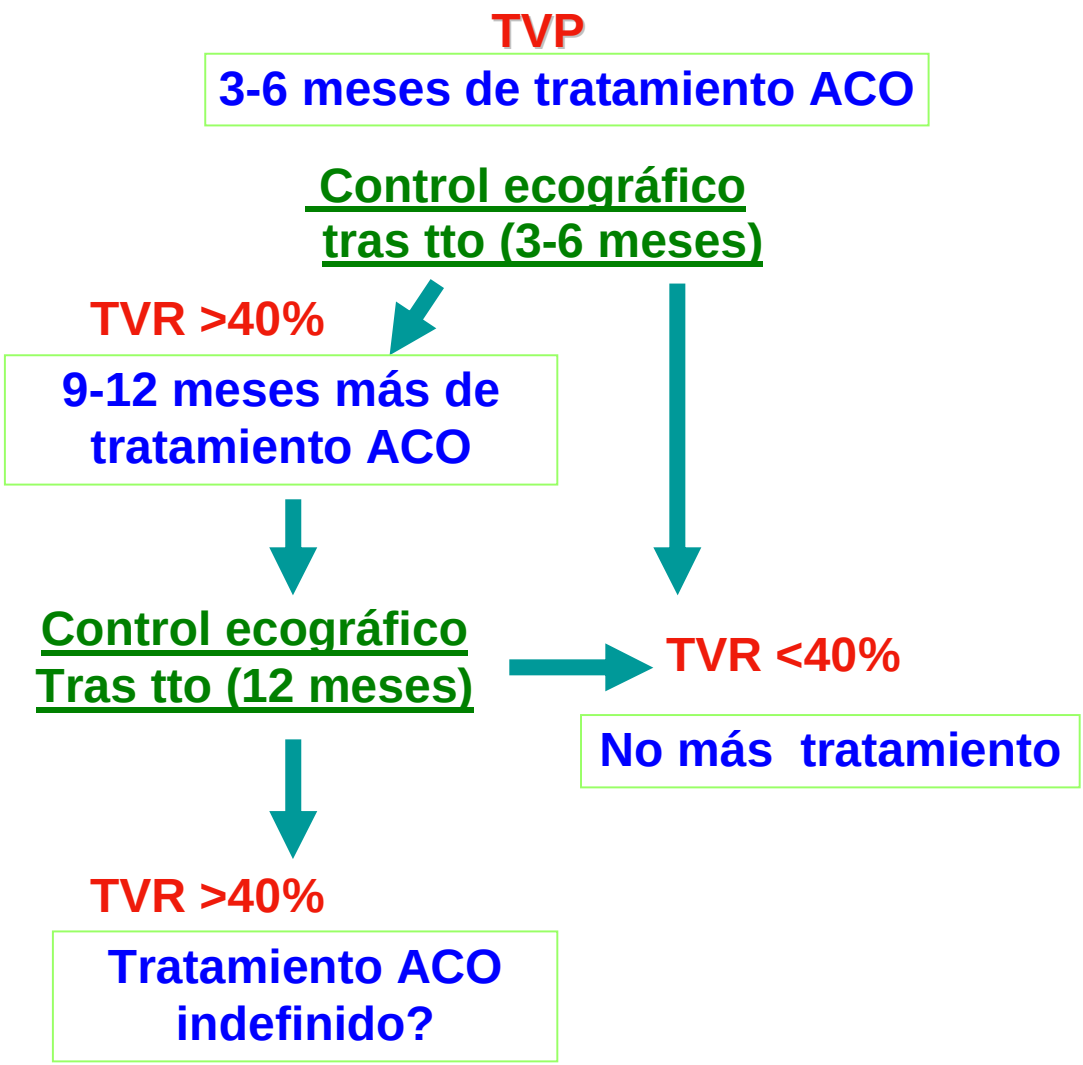

PROTOCOLO DE SEGUIMIENTO DE TROMBOSIS VENOSA PROFUNDA. CONTROL ECOGRÁFICO

Conclusiones

1. **Ecografía Doppler Color es la técnica de elección en el estudio de la TVP,** con una alta fiabilidad diagnóstica tanto en troncos proximales como en la pantorrilla. Debería ser adecuadamente **valorada en el diagnósico de EP como primer estudio en su diagnóstico.**
2. Realizar el estudio ecográfico de MMII con la metodología correcta. **Siempre se debe estudiar la pantorrilla** con método de estudio adecuado.
3. Permite diferenciar entre TVA y TVC: Importante para indicación de tratamiento
4. **En el control de TVP: Adquiere un papel relevante**. Permite identificar pacientes con bajo riesgo de RTV y establecer un tratamiento adecuado.